

Tabelle VI
Abort. inc. mens. III.

Tag	Zahl der Leuko-cyten	Neutrophile				Lympho-cyten	Blut-senkung	Bemerkungen
		Myelo-cyten	Jugend-liche	Stab-kernige	Segment-kernige			
1. p. Ob.	9300	2	2	12	64	18	45	
	6600			6	50	42	90	Temp. normal
8. p. Ob.	6700			4	68	22	168	Glatte Heilung

Krimineller Abort mens. III. An dem Tage der Einlieferung, an dem die Ausräumung gemacht wurde, sehr erhebliche Linksverschiebung. Es geht gut. Normaler Verlauf. Temperatur bleibt normal. Befinden klinisch sehr gut. Das Blutbild zeigt uns deutlich das Fortschreiten der Genesung.

Ich wollte Ihnen, wie ich schon hervorhob, aus einer großen Zahl von untersuchten Fällen nur einige Beispiele geben, die Ihnen das, was mir bei den systematischen Blutuntersuchungen unserer klinischen Pat. auffiel, demonstrieren sollten. Senkung, Leukocytenzahl und Blutbild, jedes für sich geprüft, geben uns nur ein unklares Bild über die Vorgänge im Organismus, besonders über die Prognose. Jede der Reaktionen ist an und für sich unspezifisch und besagt allein angestellt, häufig nicht allzuviel. Der Vergleich aller drei gibt einen ausgezeichnet feinen Indikator, wie sich beim einzelnen Fall die Erkrankung entwickeln wird, bzw. ob die Zeit für eine Operation gekommen ist. Ihre Anwendung ist dringendst zu empfehlen, um Beobachtung und Betreuung unserer Pat. noch lebenssicherer zu gestalten.

Literatur

Heimann, Z. Geburtsh. 73. — Linzenmeier, Halban-Seitz. — Maimoff, Z. klin. Med. 1927. — Müller, Dtsch. med. Wschr. 1924. — Volk, Dtsch. med. Wschr. 1924. — Weichsel, Dtsch. med. Wschr. 1924.

Aus der Abteilung für Frauenkrankheiten und Geburtshilfe des Städtischen Krankenhospitals zu Allerheiligen, Breslau. Primärarzt: Prof. W. Hannes

Röntgenkontrolle Madlener'scher Sterilisation und die sich ergebenden Schlußfolgerungen¹

Von Dr. Herbert Wolf, Assistenzarzt der Abteilung

Unter den zahlreichen, sich rein auf die Tuben beschränkenden Methoden der operativen Sterilisation sind es wohl die Madlener'sche, die nach Menge-Stoeckel, ferner die Resektionen nach Kirchoff-Liepmann und auch die von Asch angegebene Tubendurchschneidung mit Versenkung des medianen Stumpfes in die Mesosalpinx, die am meisten ausgeführt werden.

Es erübrigt sich auf die verschiedenen Vor- und Nachteile dieser Methoden in diesem Kreise einzugehen. Bekannt ist uns, daß keine der Methoden eine 100proz. Sicherheit gibt; den Beweis dafür haben uns nicht allein unsere im Laufe der Zeit

¹ Nach einem Vortrag in der Südostdeutschen Gynäkologischen Gesellschaft am 21. Februar 1932.

gemachten Beobachtungen, hinsichtlich wieder eingetretener Schwangerschaft, sondern auch die bekannten experimentellen Untersuchungen von Fraenkel u. a., viele autoptische Befunde bei Relaparatomien und schließlich auch die neueste Kontrolle, in Gestalt der röntgenologischen Kontrastdarstellung, erbracht.

Fuchs-Danzig hat in dieser Gesellschaft vor einem Jahre erstmalig über seine röntgenographischen Beobachtungen berichtet. Von 12 nach Madlener ausgeführten Tubensterilisationen konnte er nur 7 als erfolgssicher bezeichnen. Vom Rest zeigten 3 eine Durchgängigkeit der Madlener'schlinge und der Tuben, aber Verschluss des abdominalen Ostiums. Das Fehlen von Kontrastlösung in der freien Bauchhöhle darf man wohl als sicheres Kriterium für einen lateralen Tubenverschluss auffassen, besonders auch wenn man berücksichtigt, daß die Auffüllungen teilweise mit einem sehr hohen Druck ausgeführt wurden. Bei weiteren 2 Fällen aber zeigte die Restaufnahme einen deutlichen Austritt des Jodipins in die Bauchhöhle in Gestalt der charakteristischen schwadigen Zeichnung auf der Seite des fast in der ganzen Länge gefüllten Eileiters.

Angesichts dieser Feststellung und unter Berücksichtigung der Tatsache, daß weitere 23 nach anderen Methoden operierte Fälle sich als absolut zuverlässig (röntgenologisch) erwiesen, kam Fuchs zu dem Schluß, die Madlener'sche Methode als zu unsicher ablehnen zu müssen. Demgegenüber zu halten sind unbedingt die Untersuchungsergebnisse der Walthard'schen Klinik, die zwar nicht auf der röntgenologischen Nachprüfung fußen, wohl aber besagen, daß bei über 250 Madlenerfällen nur 2 Versager bekannt geworden sind. Zugegeben muß werden, daß gerade diese 2 Versager besonders ungünstige Begleitumstände hatten, nämlich, daß es sich bei beiden, um Tubenschwangerschaften handelte. In Anbetracht dessen, daß auch andere Sterilisierungsmethoden (auch die radikale Exzision) gelegentlich solche unangenehmen Versager geben können, sind wir unseres Erachtens nicht berechtigt, über dem technisch so besonders einfachen Verfahren vollkommen den Stab zu brechen. Wenn die Sterilisation als alleiniger intraperitonealer Eingriff in dem betreffenden Falle ausgeführt wird, so ist das Madlenerverfahren, weil völlig unblutig, ganz besonders wenig mit inter- und postoperativen Komplikationen behaftet.

Auch an unserer Abteilung wird die Madlener'sche Methode fast ausschließlich geübt und seit über Jahresfrist sind wir mit der röntgenologischen Nachprüfung beschäftigt. Von einer großen Anzahl von Tubensterilisationen konnten wir bisher 36 einer Nachprüfung unterziehen. Einfügend möchte ich hier bemerken, daß wir unter unserem Gesamtmaterial an Madlenerfällen bisher einen funktionellen Mißerfolg nicht beobachten konnten, während wir erst kürzlich eine Schwangerschaft sahen, die bei einer Frau eingetreten war, welche vor etwa 4 Jahren vermittels Colpotomie nach Asch sterilisiert worden war. Von den erwähnten 36 durch Kontrastauffüllung geprüften Fällen zeigten 27 keinerlei Tubenschatten, trotz teilweise nicht unerheblicher Steigerung des Auffüllungsdruckes. Wir haben insbesondere bei der gelegentlich zu beobachtenden Ausziehung des Cavum bei ventrifixiertem Uterus bis zu 15 ccm Jodipin eingespritzt. In einem weiteren Falle war auf der einen Seite ein ganz kurzer und dünner Auffüllungsschatten der Tube zu sehen, aus dem zu schließen war, daß es hier bis zur medianen Quetschfurche noch nicht zur vollständigen Obliteration des Tubenlumens gekommen war. Die Aufnahme nach 24 Stunden zeigte keinerlei Restschatten.

Unser besonderes Interesse beanspruchen die restlichen 8 Fälle, deren Röntgenogramme ich hier demonstriere.

Abb. 1 ist die Aufnahme von einer Pat., die im Anschluß an die Sectio parva sterilisiert wurde. Wir erkennen einen etwas breiten Cavumschatten, die linke Tube ist fast in ihrer ganzen Länge dargestellt, eine Schlinge ist nicht zu erkennen, dagegen sieht man gut die scharf begrenzte und verbreiterte Ampullenfüllung. Die darunter befindliche Restaufnahme nach 24 Stunden läßt einen deutlich zirkumskripten Füllungsrest in der Ampulle erkennen. In der Bauchhöhle keine Zeichen des Austritts von Jodipin.

Abb. 2. Die Beobachtung unter dem Leuchtschirm ließ hier deutlich die Durchgängigkeit der rechten Tube bis zum ampullären Teil, wo sich die Flüssigkeit sammelte, wahrnehmen. Die erste Aufnahme, die etwa 10 Minuten nach der Auffüllung gemacht wurde, gibt uns das Bild einer lebhaften Kontraktionswelle des Uterus, die Kontrastflüssigkeit in der Tube ist bereits bis zur Ampulle ge-

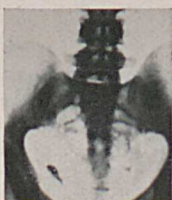
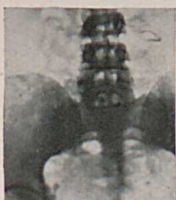
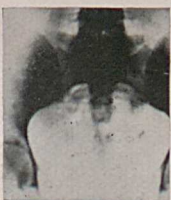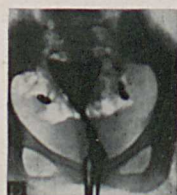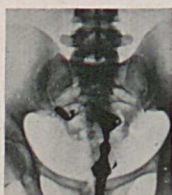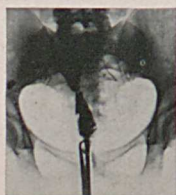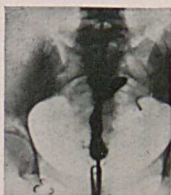Abb. 1

Abb. 2

Abb. 3

Abb. 4

fördert, jedenfalls aus dem Tubenabschnitt bereits entfernt. Die Aufnahme nach 24 Stunden zeigt einen Flüssigkeitsrest in einem engumgrenzten Bezirk und zwar in der typischen tröpfchenförmigen Anordnung, wie wir sie bei der Auffüllung einer Sactosalpinx zu sehen gewohnt sind. In der Bauchhöhle keine Schwaden.

Abb. 3. Wir erkennen hier sehr gut anschließend an den etwas ausgezogenen rechten Cavumzipfel die vollkommene Füllung des rechten Eileiters mit guter Zeichnung einer Schleife. Der Ampullenschatten ist ziemlich breit und scharf umgrenzt. Die Restaufnahme gibt denselben Schatten wieder, vielleicht in etwas aufgelockerter Form, mit Andeutung von Tröpfchenbildung. Im übrigen auch hier in der Bauchhöhle keine Flüssigkeitsschwaden.

Abb. 4 stellt einen großen, etwas schlaffen, ventrifixierten Uterus dar. Hier manifestiert sich deutlich die Durchgängigkeit beider Tuben, von denen die linke noch die Andeutung einer Schleife aufweist. Da jedoch am ampullären Ende gut umgrenzte Schatten vorhanden waren, wurde auf Verschuß erkannt, was die Restaufnahme bestätigte, die entsprechende zirkumskripte Schatten zeigt.

Abb. 5. Die Aufnahme bald nach der Injektion ergibt eine bis zur Ampulle durchgängige linke Tube. Die Ampulle ist auch hier stärker gefüllt. Rechts sehen wir einen ganz zarten Füllschatten, der etwa bis an die Unterbindungsstelle reichen

mag. Nach 24 Stunden ist der Uterus noch nicht vollkommen entleert, was der große mittlere Schatten zeigt, der verhältnismäßig gut abgegrenzt ist und der wohl mit Sicherheit von einer schwadigen Verteilung in der Bauchhöhle zu unterscheiden ist. Der Flüssigkeitsschatten in der verschlossenen linken Ampulle ist auch deutlich. In der rechten Tube ist die erst sichtbare kurze Füllung verschwunden, dagegen erkennen wir jetzt einen kleinen bogenförmigen Schatten, der wohl sicher als die Abbildung der durch die Tubenbewegung bis in die Madlenerschlinge geförderten Kontrastflüssigkeit zu deuten ist. Im übrigen fehlt auch hier jedes Anzeichen des Austrittes von Flüssigkeit in die Bauchhöhle.

Abb. 6. Der Uterus ist hier nach Schauta-Wertheim interponiert, die rechte Tube in ganzer Länge dargestellt, die laterale Hälfte derselben ist verdickt und auch in der Restaufnahme nach 24 Stunden noch voll gefüllt. Auch in die linke Ampulle scheint nach dieser Zeit noch ein Rest von dem Kontrastmittel vorgedrungen zu sein. Die Bauchhöhle ist frei von Jodipin.

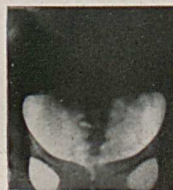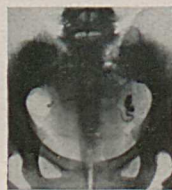

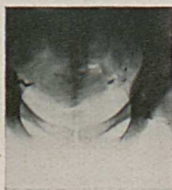
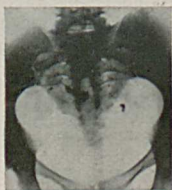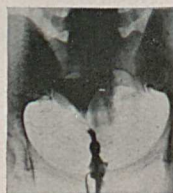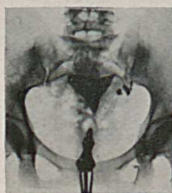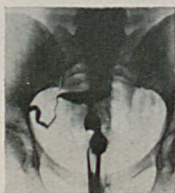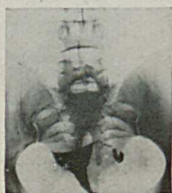Abb. 5

Abb. 6

Abb. 7

Abb. 8

Abb. 7. Hier sehen wir links neben dem etwas großen Cavumschatten mehrere zirkumskripte, verschieden große Schattenflecke, deren größter mit dem Uterus durch die zarte Isthmusfüllung in Verbindung steht. Das am folgenden Tage angefertigte Röntgenogramm bestätigte die angenommene starke Schlingelung des ampullär verschlossenen Eileiters. Neben einem Flüssigkeitsrest im Fundus ist rechts noch ein kleiner, lang ovaler Schatten, der von einem auch in die rechte Tube vorgedrungenem Jodipinrest herkommen dürfte. Da die Bauchhöhle nach mehr als 24 Stunden keinerlei Schwaden zeigt, ist auch hier doppelseitiger Verschluss als sicher anzunehmen.

Abb. 8 gibt einen ziemlich großen profixierten Uterus wieder, von dessen rechter Fundusecke die Andeutung einer ganz schwachen und etwas geschlängelten Tubenfüllung zu verfolgen ist. Nach 24 Stunden war nichts mehr davon zu erkennen, die Bauchhöhle frei von Schwaden.

Unsere Bilder haben also tatsächlich gezeigt, daß einige Tuben zum Teil durch Herausschlüpfen der Schlinge, zum Teil in anderer Weise, wieder durchgängig geworden sind, und man muß zugeben, daß dies ein operationsanatomischer Ver-

sager ist. Im Gegensatz zu Fuchs haben wir jedoch in keinem dieser Fälle eine Durchgängigkeit der ganzen Tube feststellen können, sondern alle wiesen einen Verschuß des ampullären Endes auf, was wohl als ein sekundärer Vorgang aufzufassen ist. Wahrscheinlich ist durch eine fortschreitende Endosalpingitis, von der Unterbindungsstelle aus, dieser Verschuß des abdominalen Endes zustande gekommen. So sind wir immerhin berechtigt, selbst diese operationsanatomischen Versager doch anders zu werten, in dem Sinne nämlich, daß ein funktioneller Erfolg noch erreicht worden ist.

Zu den 2 Fällen von Fuchs, die sich für das Kontrastmittel als völlig durchgängig erwiesen, d. h. bei denen Jodipin in der freien Bauchhöhle einwandfrei nachzuweisen war, möchte ich noch kurz bemerken, daß uns unseres Erachtens selbst diese Tatsache noch nicht dazu berechtigt, von einem funktionellen Versager zu sprechen. Wenn ein Eileiter für das unter erheblichem Druck eingespritzte Öl durchgängig ist, so ist damit längst nicht bewiesen, daß auch in dem betreffenden Falle eine freie Passagemöglichkeit für Sperma und Ovulum gegeben ist.

Aus der II. Universitäts-Frauenklinik in Wien
Suppl. Leiter: Dozent Dr. Hans Heidler

Die Kaiserschnittfrage

II. Die Kaiserschnittstatistik der II. Universitäts-Frauenklinik in Wien (1909—1928)

Von Ernst Preissecker

Nachdem wir im ersten Teil (Zbl. Gynäk. 11, 645 (1932)) ein Bild der allgemeinen Statistik der Indikationen für die Schnittentbindung aller uns erreichbaren Großstatistiken zwecks Ermittlung möglichst verlässlicher Zahlenwerte gegeben — trotzdem jede von diesen Arbeiten ihren eigenen, kaum je mit unserem identischen Arbeitszweck verfolgt —, einheitlich durchgeprüft und die wohl derzeit verlässlichsten Durchschnittswerte errechnet haben, wollen wir im folgenden die Ergebnisse unserer eigenen Klinik vorführen, von denen wir ursprünglich ausgegangen sind. Die allgemeinen Zahlen unserer eigenen Statistik haben wir in den Bereich des ersten Teiles bereits soweit einbezogen, als dies durch den Umfang notwendig gewesen ist.

Diese Arbeit soll nun die Einzelheiten näher erörtern, deren Diskussion im vorausgegangenen Abschnitte nicht möglich erschien.

1) Die Technik

a. Narkose und Anästhesie

Während in den ersten, dieser Statistik zugrunde gelegten Jahren (vom Jahre 1909 ab), entsprechend der damaligen Richtung, die Lumbalanästhesie möglichst zu universalisieren, diese¹ in ausgedehntem Maße angewendet worden war, wurde, nachdem in den Jahren 1918 und 1920 je ein Narkosetöd und hie und da auch Kollapse vorgekommen waren und trotzdem an anderen Orten (besonders auch in Amerika) die Lumbalanästhesie bei schwangeren Frauen überhaupt sehr verbreitet ist, auf die Inhalationsnarkose mit Äther nach Vorbereitung mit 0,01 Morphium

¹ Es kam hierbei Tropakokain 0,06 bis 0,08 nach Vorbereitung mit den bekannten Mengen von Morphium plus Skopolamin in Verwendung.