C 2818

Aus der Abteilung für Frauenkrankheiten und Geburtshilfe Osijek/Jugoslawien
(Vorstand: Prim. Dr. M. Škrljac)

Komplikationen und diagnostische Probleme auf 1000 applizierte intrauterine Verhütungsgeräte vom Typ Lippes-Loop (IUD)

Von A. Beck

Mit 3 Abbildungen

Die Empfängnisverhütung ist so alt wie das menschliche Geschlecht selbst. Keine Methode der Kontrazeption hat ein solches medizinisches Renommee erlebt wie die der Intrauterin-Pessare. Die erste korporale Einlage hat der schlesische Gynäkologe Richter [11] eingeführt, die er aus Silkworm-gut verfertigte und darüber seine Arbeit im Jahre 1909 veröffentlicht hat. Von diesem Problem wagte Gräfenberg [5] als erster 1928 öffentlich zu sprechen. Die damaligen renommierten Gynäkologen verurteilten nicht nur das „sterilet", das in Verbindung mit dem Namen Hollweg steht, sondern auch die Silkeinlagen als schädliche Verhütungsmittel. Damals brauchte man viel Mut, um seinen Namen mit irgendeiner intrauterinen Kontrazeption in Verbindung zu bringen. Gerade deshalb gehört der Name „Vater der modernen intrauterinen Kontrazeption" zweifellos Gräfenberg [5] an.

Diese Popularität dauerte nur bis zum Jahre 1930, dann wurde wegen schädlicher Begleiterscheinungen, welche diese Kontrazeption hervorrief, jede weitere Anwendung verurteilt und gesetzlich verboten.

Die intrauterine Kontrazeption erreicht ihre Renaissance 1959, als Oppenheimer [8] seine Arbeit über die Anwendung des neuen IUD veröffentlicht hat. Er gibt an, daß die Anwendung dieses Mittels keine größere Komplikationen hervorrufe und daß der Prozentsatz der Schwangerschaften gering sei. Die angelsächsische Literatur ist reich an Arbeiten zahlreicher ärztlicher Experten [6, 12], welche die Anwendung des IUD billigen, so daß schon die kurzfristige Experimentalphase direkt in den Massengebrauch übergeht.

Die zahlreichen Anträge auf legalen Abortus nötigten uns, neben den schon eingeführten Kontrazeptionsmethoden auch mit der Einführung des IUD zu beginnen.

Zur Verfügung hatten wir Lippes-Loop (A, B, C und D), so daß dieser Bericht diejenigen Komplikationen enthält, die durch Anwendung dieser Typen entstanden sind. Vom 14. 11. 1967 bis zum 28. 2. 1969 applizierten wir 1000 Einlagen.

Tabelle I. Dauer der Verwendung: Gesamtzahl der Fälle und Zahl der noch aktiven Fälle

Dauer der Verwendung in Monaten	Gesamtzahl der Fälle	Zahl der aktiven Fälle	Prozent der aktiven Fälle
0 bis 1	153	106	69,28
2 bis 3	119	92	77,31
4 bis 6	171	145	84,80
7 bis 12	439	423	96,35
12 bis 14	118	118	100,00
Zusammen	1000	884	88,40

Die Tabelle I zeigt die Verwendung des IUD nach Monaten auf 1000 Patientinnen. Jetzt sind es noch 884 oder 88,4% aktive Patientinnen. Bei uns erreichte diese Methode schnell große Popularität, teils wegen der leichten Einlegung ohne Dilatationsbedürfnis, teils auch wegen der Schmerzlosigkeit und der Tatsache, daß sich keine schädlichen Begleiterscheinungen melden. Die eventuelle Entfernung des IUD kann man zu jeder Zeit durchführen. Das Bedürfnis einer Kontrolle derjenigen Frauen, welche diese Methode benutzen, ist minimal, und deshalb für die Patientinnen, denen diese Art von Familienplanung entspricht, praktisch. Man kann ruhig sagen, daß die Frauen mit dieser Art von Empfängnisverhütung sehr zufrieden sind, was auch wir bis heute bei unseren 884 aktiven Patientinnen festgestellt haben. Die Applikation nahmen wir am letzten oder vorletzten Tag der Menstruation oder unmittelbar nach einem artefiziellen Abortus vor.

Die Arbeit von Andolšek [2] regte uns dazu an, gleich nach einem Abortus die Einlage vorzunehmen und damit das Intervall zwischen 2 Abortus und der günstigsten Zeit zur Einlage des IUD zu verkürzen. Das entspricht besonders jenen Frauen, die leicht einer neuen ungeplanten Schwangerschaft unterliegen. Sie sind für eine andere Art von Familienplanung nicht zu gewinnen. Mit dem auf diese Weise applizierten IUD haben wir die geringste Zahl von Komplikationen gehabt. Nach einem artefiziellen Abortus führten wir insgesamt 85 IUD ein, ohne größere Komplikationen als bei der Applizierung unmittelbar nach der Menses zu haben. Wir stellten auch keine Entzündung im kleinen Becken fest (PID = Petric inflammatory Disease der anglo-amerikanischen Autoren).

Tabelle II. Fälle des Mißerfolgs nach Monaten der Benutzung des IUD in Prozenten

Monate der Verwendung	Ausstoßungen	Entfernungen	Reinsertion
bis 1	35	1	10
2 bis 3	17	7	5
4 bis 6	11	5	6
7 bis 12	5	2	3
12 bis 14	—	—	—
Zusammen	68	15	24

Tabelle III

Monate der Verwendung	Schwangerschaften	Komplikationen insgesamt	Komplikationen insgesamt in %
bis 1	2	48	36,4
2 bis 3	5	34	25,8
4 bis 6	9	31	23,5
7 bis 12	8 (plus 1 EG)	19	14,3
12 bis 14		—	—
Zusammen	24 plus 1 EG	132	100%

Aus der Tabelle II ist ersichtlich, daß wir die meisten Ausstoßungen in den ersten Monaten der Verwendung gehabt haben. Die Ausstoßungen fallen in den ersten 3 Monaten immer mehr ab, sie sind also nur im Laufe des ersten Jahres entstanden, was mit den Angaben von Tietze [12] übereinstimmt.

Wir hatten insgesamt 15 Entfernungen des IUD nötig. Deren häufigster Grund war eine langwierige Metrorrhagie, die auf die üblichen Hämostyptika innerhalb von 3 Monaten nicht sistierte. Zu Entfernungen des IUD aus persönlichen Gründen

entschlossen wir uns nur in 2 Fällen. Zur Entfernung wegen der PID kam es in keinem Fall. Nach der Entfernung des IUD hörte die Blutung schnell auf. Die Möglichkeit einer Konzeption im nächsten Zyklus ist groß, was wir bei einer unserer Patientinnen bemerkt haben, die gleich nach der Entfernung des IUD schwanger wurde, da sie kein Verhütungsmittel benutzte. Tietze [12] führt an, daß in 85% der Fälle nach der Entfernung des IUD im Durchschnitt schon nach 2 Monaten und 7 Tagen die Schwangerschaft eintritt. Die meisten Reinsertionen nahmen wir im ersten Monat nach der Insertion vor, insgesamt 24 Reinsertionen. Bei einer Patientin erfolgte 2mal die Reinsertion.

Besonders besorgte uns die große Zahl der Schwangerschaften bei Patientinnen, die das IUD längere Zeit trugen.

Armstrong [1] gibt an, daß die intrauterinen antikonzeptionellen Mittel bis zum Ende der Gestation verträglich sind, und daß die Einlage selbst im Chorion eingenistet war. Bis jetzt registrierten wir 24 intrauterine und eine ektopische Schwangerschaft. Die intrauterinen Schwangerschaften entfernten wir durch instrumentale Ausräumung oder durch die Aspirationsmethode und werteten sie als Mißerfolg der antikonzeptionellen Wirkung des IUD. Auf diese Weise haben wir keine Erfahrung, wie die Gestation, die trotz der intrauterinen Lage des IUD entstand, enden würde. Keine einzige Perforation stellten wir fest. Die Autoren, die von häufigen Perforationen berichten, applizieren das IUD nach der Geburt, bevor die Gebärmutter noch genügend involviert ist. Dies ist wohl auch der Grund, daß es zur unerwünschten Perforation kommt. Das bestätigen wir mit dem Beispiel eines applizierten IUD in früher postpartaler Periode, wo bei der Kontrolluntersuchung der Faden des IUD weder in der Vagina noch im zervikalen Kanal gefunden wurde. Das Röntgenbild wies die Einlage hoch im Fundus nach.

Abb. 1 zeigt die hochgelegene, nach rechts dislozierte Spirale.

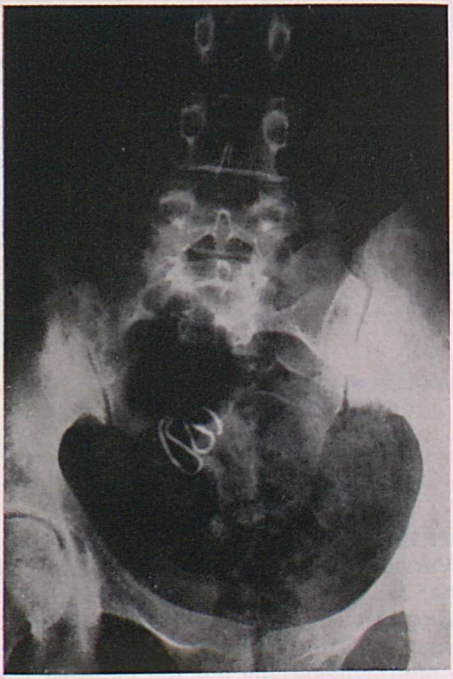

Abb. 1. Hochgelegene, nach rechts dislozierte Spirale

Während der Untersuchung nach dem ersten Menstruationszyklus bemerkten wir, daß sich nach der Entfernung des IUD der Tonus des Uterus verstärkt hat und daß die Konsistenz sowie auch die Form der Gebärmutter normal wurde.

In der Zeit vom 14. 11. 1967 bis zum 28. 2. 1969 haben wir auch keine sogenannte „stille" (silent) unsymptomatische Perforation bemerkt, wie sie Macfarlan und Clarke [4, 7] anführen.

Ein diagnostisches Problem entstand bei einer ektopischen Schwangerschaft, die nach 8monatiger Verwendung des Lippes-Loop „C" eintrat. Das stimmt auch mit Tietzes [13] Angaben überein. Es ist gut zu wissen, daß solche Komplikationen entstehen können. Tietze hatte eine ektopische Schwangerschaft auf 23 intrauterine Graviditäten mit dem IUD. Wir hatten auf 24 intrauterine eine ektopische Schwangerschaft.

Tsukada [14] beschreibt ektopische Schwangerschaften, die er durch Autopsie feststellte. An diese Möglichkeit hatte man nicht gedacht, weil die Patientinnen das IUD benutzten. Hier gilt die Regel, daß man frühzeitig die richtige Diagnose stellen muß, weil das Leben der Patientinnen davon manchmal abhängt.

Das klinische Bild unserer Patientin war nicht charakteristisch. Deshalb wurde sie auch 2mal mit der Diagnose „Appendicitis acuta" ins Krankenhaus gebracht, so daß man erst bei der 2. Untersuchung, am 2. Tag, an eine extrauterine Schwangerschaft dachte.

Die uncharakteristische Menstruationsanamnese, die Schmerzen im unteren Teil des Bauches, die sich bei empfindlichen Frauen, die das IUD tragen, häufig einstellen, ließen nicht vermuten, daß es sich um eine ektopische Schwangerschaft handelt.

Interessant ist, daß sich auch bei unserem Fall die Ruptur des graviden Eierstocks auf der rechten Seite befand, wie das Ramkisson-Chep und Piver [9, 10] bei ihren Fällen beschreiben. Tietze registrierte auf 22 400 Frauen, die das IUD trugen, 588 Schwangerschaften mit dem IUD in situ, davon waren 26 ektopische, beziehungsweise auf 23 intrauterine Schwangerschaften eine ektopische Gravidität.

Auf 1000 eingelegte IUD mit der Einlage in situ registrierten wir 24 intrauterine und eine ektopische Schwangerschaft.

Unser Fall

Die Patientin ist asthenisch, sehr blaß (Hb. 43%, Ib. 0,80%, E. 2 890 000), 33 Jahre alt. Benutzt das IUD seit 8 Monaten. Der praktische Arzt, an den sich die Patientin wandte, sandte sie ins Krankenhaus mit der Vermutung „Appendicitis acuta", welche der diensthabende Chirurg nicht bestätigt. Die Patientin gab an, daß sie das IUD trage, so daß der konsultierte Chirurg an die Möglichkeit einer ektopischen Schwangerschaft nicht dachte. Das Ausbleiben der Menses sowie eine schwächere vorherige Menstruation ließen dem praktizierenden Arzt wegen des IUD in situ keinen Zweifel, daß es sich um eine ektopische Gravidität handeln könnte.

Gynäkologischer Befund: Das äußere Genitale entspricht dem einer Pluripara. Aus dem zervikalen Kanal ragt der Faden des IUD; es sondert sich reichlich blutiges Sekret ab. Der Uterus ist klein und hart. Rechts von ihm eine pastöse schmerzhafte Resistenz mit vorgewölbtem Douglasschem Raum. Die Probepunktion bestätigt, daß es sich um eine intraabdominale Blutung handelt.

Untere Laparotomie. Nach Eröffnung des Peritoneum entfernte ich 1500 cm^3 flüssiges, etwas gestocktes Blut. Der rechte Eileiter war erweitert und 3 cm vom Isthmus rupturiert. Der Riß am Eileiter, aus dem es blutete, war 0,3 × 0,2 cm groß. Der rechte Eierstock war vergrößert, Größe eines Apfels, glatte Fläche. Der übrige genitale Befund war normal. Das Operationspräparat ist auf Abb. 2 im ganzen sowie auf Abb. 3 mit dem entfernten IUD zu erkennen.

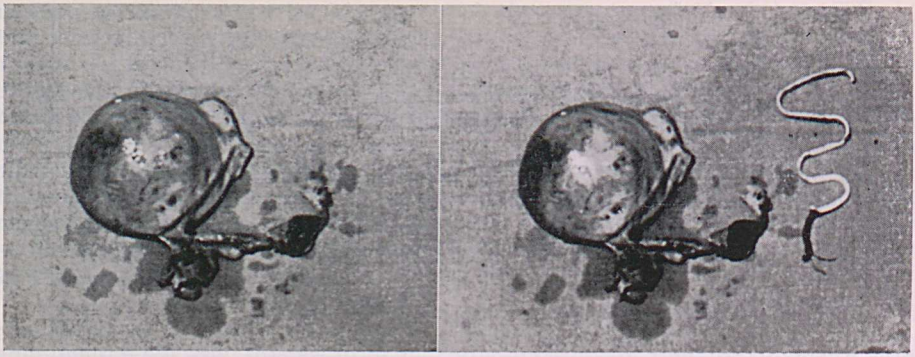

Abb. 2 Abb. 3

Abb. 2. Operationspräparat im ganzen. — Abb. 3. Operationspräparat mit dem entfernten IUD

Histopathologischer Befund: Graviditas tubaria et endometriosis, corpus luteum ovarii rubrum.

Beschreibung des Präparats: In der Wand des Eileiters vermehrtes Gewebe. Darin befinden sich schmale Uterindrüsen. Auf der Serosa befinden sich Elemente von Trophoblasten. Im Eierstock Corpus luteum.

Während der Operation erhielt die Patientin wegen des Blutverlustes einen Ersatz von 1250 cm^3 Iso-Gruppe. Der postoperative Verlauf war normal. Am 12. Tag nach der Operation verließ die Patientin gesund das Krankenhaus.

2 Fälle von Tsukada [14], durch Autopsie bestätigt, stimmen mit unserem beschriebenen Fall überein. Das unsichere Datum der Menstruation und leichte Blutungen („spotting" von angelsächsischen Autoren genannt), die so oft bei den Trägerinnen eines IUD vorkommen, führen den Arzt zu unsicheren Schlüssen. Tietze führt Mastroiannis Forschungen an, die an Affen ausgeführt wurden. Er kommt zum Schluß, daß das IUD auf schnelleren Ovulumtransport hinwirkt. Bis heute besteht noch keine Sicherheit, daß die Verwendung des IUD die Ursache häufiger ektopischer Schwangerschaften und das IUD nur die uterine Implantation verhindert, sondern auch die ektopische Implantation des befruchteten Eies. Tietze meint, daß das IUD nicht nur die uterine Implantation, sondern auch die ektopische verhindert, denn sonst wäre die Zahl der ektopischen Schwangerschaften der Trägerinnen des IUD viel größer.

Zusammenfassung

Die Einlage vertragen nicht alle Patientinnen gleichmäßig gut, besonders die empfindlicheren (Schmerzen im unteren Teil des Bauches, Gefühl eines Fremdkörpers).

Die Störung des menstruellen Zyklus mit starker Blutung schließt die Möglichkeit der Verwendung des IUD in 6,8% der Fälle aus.

Die unerwünschte Schwangerschaft trat in 24 Fällen intrauterin, nur in einem Fall ektopisch ein (2,5%). Reinsertionen wurden in 2,4% durchgeführt. Insgesamt hatten wir auf 1000 Patientinnen, die das IUD benutzten, 13,2% Komplikationen.

Das IUD ist unter den Lebensbedingungen des westeuropäischen Menschen derzeit das Antikonzeptivum der zweiten Wahl, d. h. also mit anderen Worten, daß für Frauen, bei denen aus irgendwelchen Gründen auf hormonale Antikonzeptiva verzichtet werden muß, das IUD in den meisten Fällen die bestmögliche Lösung ist.

Schrifttum

1. Armstrong, C. L., und P. S. Andreson: Metallic Intrauterine Foreign Body in Term Pregnancy, Case Report. Amer. J. Obstet. Gynec. 78 (1959) 442.
2. Andolšek, M. D.: Insertion of IUD after abortion — Preliminary raport (From the Univ. clin. of Obstetrics and Gynaecology in Ljubljana/Yugoslavia).
3. Barišić, E., und E. Uloga: Richtera u razvoju intrauterine kontracepcije. Ginek. i opstet. 7 (1967) 95.
4. Clarke, J. M. D.: Uterine perforation with the Lippes Loop. Amer. J. Obstet. Gynec. 94 (1966) 285.
5. Gräfenberg, E., und K. Bendix: Silk als Antikonzipens. Geburtenregelung. Vorträge und Verhandlungen des Ärztekurses vom 28. bis 30. 12. 1928, S. 50. Selbstverlag, Berlin.
6. Lippes, J. M. D.: Contraception with intrauterine plastic loops. Amer. J. Obstet. Gynec. 93 (1965).
7. Macfarlan, S. M.: Perforation of the post partum uterus with an intrauterine contraceptive device. Amer. J. Obstet. Gynec. 94 (1966) 283.
8. Oppenheimer, W.: Prevention of Pregnancy by the Graefenberg Ring Method A. Re-Evaluation after 28 Experience. Amer. J. Obstet. Gynec. 78 (1959) 446.
9. Piver, St., K. A. Baer und Th. V. Zachary: Ovarian Oregnancy and Intrauterine Device. J. Amer. med. Ass. 201 (1968) 323.
10. Ramkisson-Chep, R.: Extrauterine Pregnancy and Intrauterine Devices. Brit. med. J. I (1966) 1297.
11. Richter, R.: Ein Mittel zur Verhütung der Konzeption. Dtsch. med. Wschr. 35 (1909) 1525.
12. Tietze, M. D.: Contraception with intrauterine devices, 1959 bis 1966. Amer. J. Obstet. Gynec. 96 (1966) 1042.
13. Tietze, C.: Extrauterine Pregnancy and Intrauterine Devices. Brit. med. J. II (1966) 302.
14. Tsukada, M. D.: Ectopic Pregnancy Associated with use of an Intrauterine contraceptive Device. J. Amer. med. Ass. 204 (1968) 331.

Anschr. d. Verf.: Dr. A. Beck,
Osijek/Jugoslawien, Peradovićevo šetalište 7

Chefredakteur: Prof. Dr. G. Döderlein, BRD-8 München 19, Schlagintweitstr. 18. Verlag: Johann Ambrosius Barth, DDR-701 Leipzig, Salomonstr. 18 b, Ruf 2 52 45. — Veröffentlicht unter der Lizenz-Nr. 1383 des Presseamtes beim Vorsitzenden des Ministerrates der DDR. — Anzeigen: (Inland) DEWAG-Werbung Leipzig, DDR-701 Leipzig, Brühl 34—40, Ruf 7 97 40; (Ausland) Interwerbung GmbH, DDR-104 Berlin, Tucholskystr. 40, Ruf 42 51 96. Zur Zeit gilt Anzeigenpreisliste 5. — Satz: Leipziger Druckhaus, Grafischer Großbetrieb. Druck: Zentraldruck KG, DDR-Leipzig. — Printed in the German Democratic Republic